

EEG Merekam sumasi potensial listrik dan beberapa neuron. Semakin sinkron aktivitas neuron, maka sinyal yang dihasilkan semakin besar

### Fungsi dan Kegunaan

- Menilai kematangan otak
- Menegakan diagnosis, prognosis dan penentuan terapi Epilepsy
- Menentukan masalah pasien penurunan kesadaran
- Menegakan diagnosa gangguan tidur
- Untuk mengkonfirmasi adanya gangguan fungsi ketika CT-Scan/MRI dari otak normal akan tetapi ada kelainan klinis yang jelas (metabolik ensefalopati)
- Untuk mendeteksi adanya kelainan fokal atau lesi desak ruang

## Brain Mapping

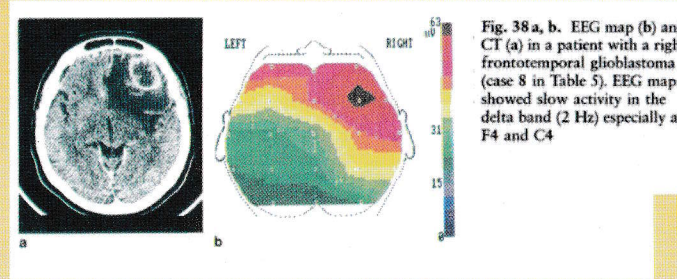


Fig. 38 a, b. EEG map (b) and CT (a) in a patient with a right frontotemporal glioblastoma (case 8 in Table 5). EEG map showed slow activity in the delta band (2 Hz) especially at F4 and C4

Brain Mapping atau disebut juga Quantitative EEG (QEEG), merupakan analisis komprehensif frekuensi gelombang yang telah direkam oleh EEG. Hasilnya berupa peta topografik berwarna yang menunjukkan aktivitas listrik otak. Melihat karakteristik gelombang seperti kesimterisan, koherensi, amplitudo, frekuensi yang dominan. Informasi yang dikumpulkan dari peta otak digunakan untuk mengidentifikasi kelainan fungsi otak yang berhubungan dengan gejala.

Sumber : [Siapapunsehat.blogspot.com](http://Siapapunsehat.blogspot.com)  
Dr. Woro Hastiningsih



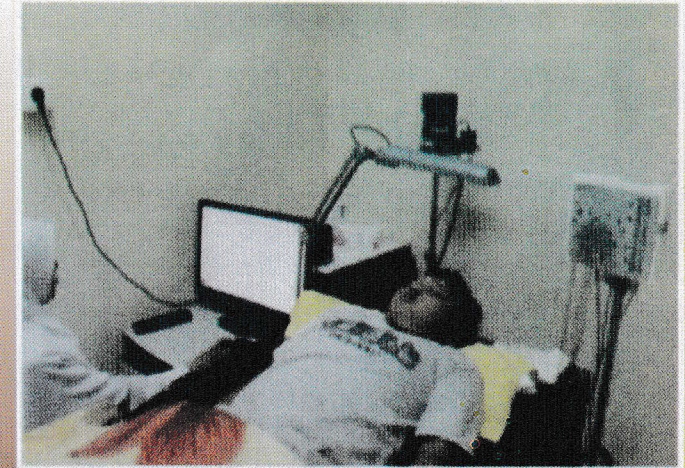
**RUMAH SAKIT OTAK**  
**DR. Drs. M. HATTA BUKITTINGGI**



Jalan Jenderal Sudirman Bukittinggi  
Telepon (0752) 21013 Faksimile (0752) 23431  
Email : [rsomh.bkt20@gmail.com](mailto:rsomh.bkt20@gmail.com) / [rssnyanmed@yahoo.co.id](mailto:rssnyanmed@yahoo.co.id)

# Rekam Otak

## ELEKTRO ENGEPALO GRAFIS (EEG)



### PROMOSI KESEHATAN RSOMH BUKITTINGGI

#### MEDIA SOSIAL

[www.rsstrokebkt.com](http://www.rsstrokebkt.com)

[humasrsomh](https://www.instagram.com/humasrsomh)

[humasrsnbkt](https://www.facebook.com/humasrsnbkt)

[@bukittinggirssn](https://twitter.com/bukittinggirssn)

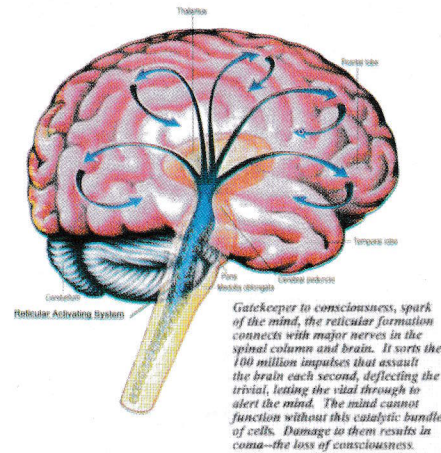
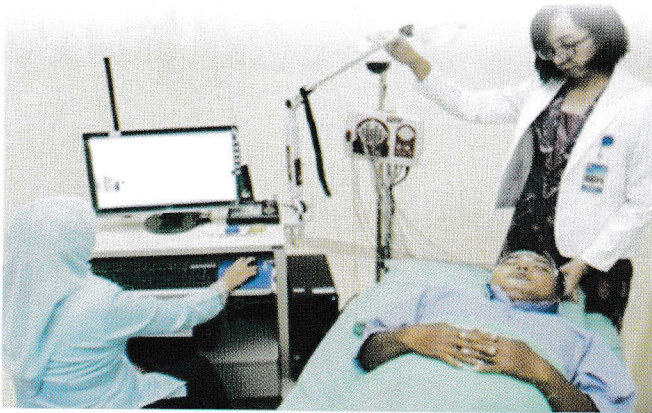[RS. OTAK DR. Drs. M.HATTA BUKITTINGGI](https://www.youtube.com/channel/UC...)

Sehatpedia

Berita Yankes

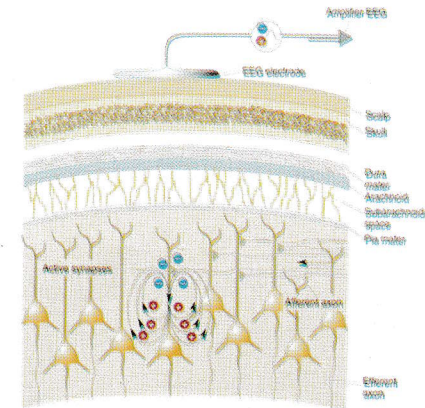


Pengaduan Masyarakat (DUMAS) 0822-8420-2324



Aktivitas listrik otak dari Thalamus yang disebarkan keseluruhan bagian otak

Pertama kali rekaman otak dilakukan tahun 1875 oleh Richard Caton, seorang ilmuwan Inggris yang merekam aktivitas otak pada kucing, kelinci dan anjing. Akan tetapi baru pada tahun 1929, Hans Berger, ilmuwan kebangsaan Jerman, melakukan perekaman aktivitas otak manusia pertama kali melalui kulit kepala. Berger menemukan bahwa terdapat perbedaan gelombang aktivitas listrik pada keadaan tidur, bangun dan saat terjadi bangkitan (gelombang abnormal).



EEG merekam aktivitas listrik dari sel-sel neuron otak

Gelombang EEG timbul karena terdapat pergerakan muatan listrik pada membran neuron. Potensial listrik yang terekam merupakan sumasi aktivitas listrik dari beberapa neuron. Korteks (bagian paling luar dari otak) yang berhadapan langsung dengan tulang memberikan kontribusi terbesar terhadap EEG. Perubahan muatan potensial listrik pada EEG terjadi akibat terdapat perbedaan muatan potensial yang terekam antara 2 elektrode.